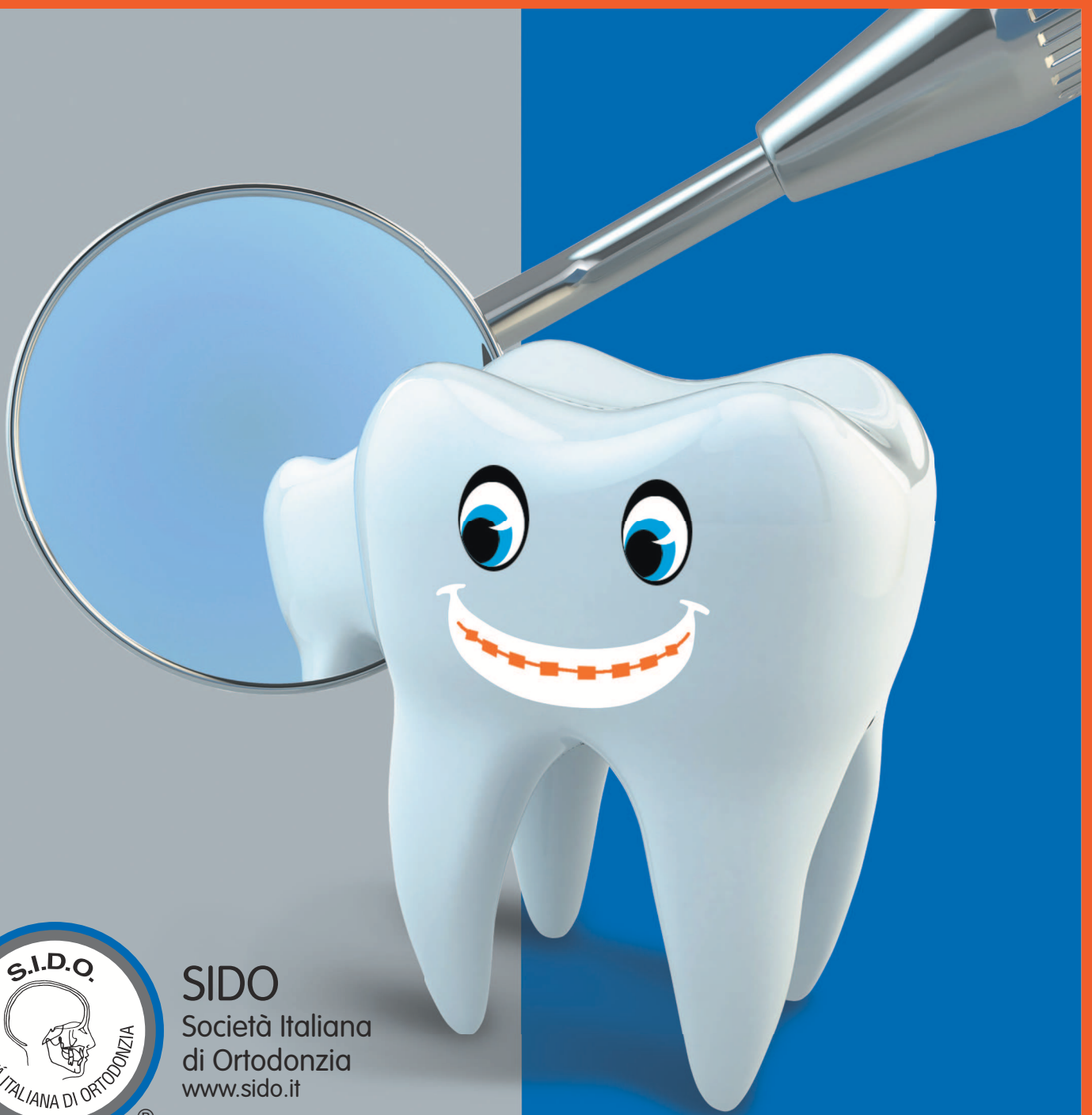
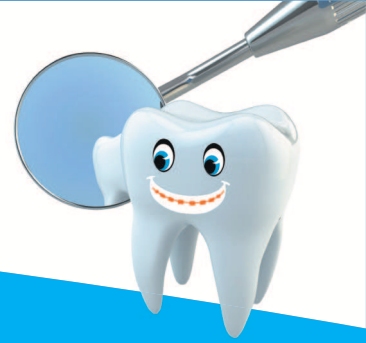


SIDO  
Società Italiana  
di Ortodonzia  
[www.sido.it](http://www.sido.it)

# *Prevenzione in Ortodonzia*



<b>Presentazione SIDO:</b>	4-5
<b>Prevenzione dentale:</b>	6
<b>L'igiene orale:</b>	6
<b>L'ortognatodonzia:</b>	14
<b>L'ortodontista:</b>	19
<b>Le ragioni dell'ortodonzia:</b>	21
<b>Il trattamento ortodontico:</b>	25
<b>Conclusione:</b>	30

## 2014 SIDO BOARD

**Claudio Lanteri**  
Presidente

**Felice Festa**  
Past President Junior

**Maurizio Manuelli**  
Past President Senior

**Giampietro Farronato**  
Presidente Eletto

**Silvia Allegrini**  
Presidente Eletto

**Paola Cozza**  
Presidente Eletto

**Carlo Di Paolo**  
Segretario

**Letizia Perillo**  
Segretario Eletto

**Marco Pironi**  
Tesoriere

**Eliana Di Gioia**  
Tesoriere Eletto

**Gabriella Galluccio**  
Revisore dei Conti

**Luigi Ciaravino**  
Revisore dei Conti

**Roberto Giorgetti**  
Proboviro

**Carmela Savastano**  
Proboviro

**Claudio Chimenti**  
Proboviro

[www.sido.it](http://www.sido.it)

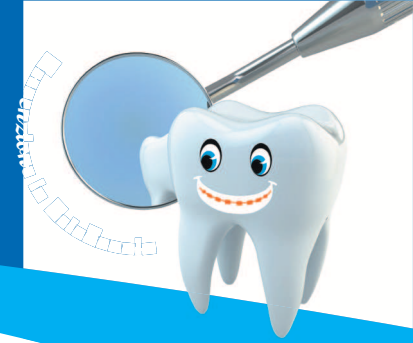Segreteria SIDO  
Via Pietro Gaggia, 1  
20139 Milano

Ph. +39.02.5680.8224 Fax +39.02.58.30.48.04





**SIDO**  
Società Italiana  
di Ortodonzia  
www.sido.it



La SIDO - Società Italiana di Ortodonzia, **Associazione Scientifica no profit con** sede in Milano, è stata fondata nel 1968 da un gruppo di professionisti e studiosi, convinti del ruolo che l'ortodonzia poteva avere nel raggiungere e mantenere lo stato di salute e benessere, attraverso la risoluzione di disturbi funzionali e problemi estetici. Scopo principale della SIDO è formare una **cultura ortodontica** nell'ambito della Medicina e della Odontoiatria, con il coinvolgimento di tutti i Soci, attraverso il loro intenso impegno per un costante aggiornamento e una continua collaborazione con le Università e le Società Scientifiche Italiane ed estere. Detta finalità viene perseguita attraverso Convegni, Congressi, Corsi di aggiornamento, Pubblicazioni e confronti con esponenti di prestigiose scuole internazionali.

## CHI SIAMO

Il raggiungimento degli obiettivi è dimostrato dal costante incremento del numero dei Soci nel corso degli anni, numero che **ha ormai superato i 3200**, compresi i Direttori di tutte le Scuole di specializzazione in Ortodonzia esistenti in Italia. I Soci Specialisti in Ortognatodonzia sono 1200 e gli International Affiliates circa 300; questi numeri collocano la SIDO al primo posto tra le associazioni ortodontiche europee.



### Pediatria

La SIDO ha inaugurato nel 2006 il primo evento formativo per i Pediatri che è stato seguito da altre edizioni per un totale di 58 corsi che hanno interessato circa 1.800 Pediatri.

Inoltre la SIDO, nell'ambito di questo stimolante Progetto, ha collaborato con la Società Italiana di Pediatria per la realizzazione del testo "Odontoiatria per il Pediatra". Il testo raggruppa e argomenta i quadri clinici, fisiologici, patologici e malformativi del cavo orale in età evolutiva per fornire ai Pediatri informazioni e strumenti utili e qualificati per un orientamento mirato e un percorso guidato di semplice consultazione.

L'obiettivo del progetto è una sinergia tra specialisti per la tutela della salute dei bambini.

## ALTRE ATTIVITÀ



### Volontariato

Nel 2006 nasce il progetto nazionale di Volontariato, realizzato dalla SIDO e consiste nell'adozione clinica di bambini tra i 9 e i 12 anni in affido presso le case famiglia dislocate su tutto il territorio nazionale.


Il progetto associa a ciascun Socio SIDO volontario, un bambino al fine di offrire gratuitamente trattamenti ortodontici in una sorta di "adozione clinica del sorriso". Ad oggi hanno aderito 800 medici e sono in cura circa 200 bambini.



### Attività Editoriale

La SIDO cura la pubblicazione di due riviste scientifiche:

Progress in Orthodontics e  
European Journal of Clinical Orthodontics



## PREVENZIONE DENTALE

Il messaggio del presente opuscolo dovrà contribuire ad ottenere denti e gengive sane nei bambini, oltre che influenzare positivamente alcuni aspetti della loro vita di relazione, tra cui:

- . salute generale
- . autostima e fiducia in se stessi
- . sviluppo del linguaggio
- . sviluppo sociale
- . comunicazione delle emozioni.

Una cattiva igiene orale potrebbe avere un impatto diretto sull'apprendimento del bambino e coinvolgere negativamente la famiglia.

## Trattamento dentale

Il programma informativo che vi presentiamo parte dal presupposto, scientificamente dimostrato, che il "trattamento dentale" è di gran lunga più efficace quando è orientato alla prevenzione piuttosto che alla cura della malattia già conclamata.

## L'IGIENE ORALE

### Anatomia e fisiologia del dente

#### DENTE (fig.1)

Anatomia: **Corona:** la parte visibile del dente.  
**Radice:** alloggia nell'alveolo e dà stabilità al dente  
**Apice:** estremità della radice.  
**Colletto:** zona intermedia tra corona e radice.

Funzione: Masticatoria, fonatoria, estetica.

#### PARODONTO (apparato di sostegno del dente) (fig.2)

Anatomia: **Tessuto gengivale:** parte di mucosa orale che ricopre l'osso alveolare.

**Cemento:** ricopre la dentina nella zona della radice e fornisce punti di attacco alle fibre del legamento parodontale.

**Ossso alveolare:** tiene il dente in posizione, lo protegge, lo nutre ed assicura un'elevata sensibilità che serve a localizzare gli stimoli esterni

**Legamento parodontale:** complesso di fibre che collega saldamente la radice all'osso, assicura un'elevata sensibilità, permette di localizzare gli stimoli esterni.

Funzione: Tenere in posizione il dente, proteggerlo e nutrirlo.

#### TESSUTI DENTALI (fig.3)

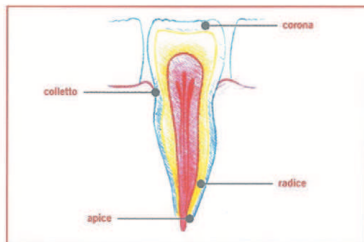
**Polpa:** costituita da tessuto connettivo, arterie, vene e nervi, è racchiusa dalla dentina. Occupa la camera pulpare nella corona ed i canali radicolari nella radice. Forma la dentina, la nutre e dà sensibilità all'elemento dentario.

**Dentina:** costituisce la struttura di sostegno del dente. Di colore giallo

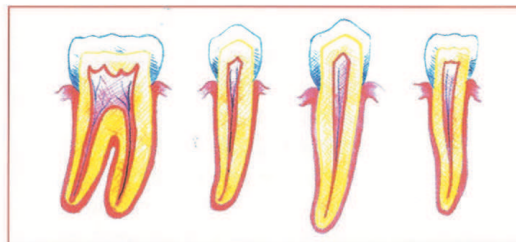

avorio, è comprimibile ed elastica, in modo da assorbire lo sforzo della masticazione trasmesso dallo smalto.

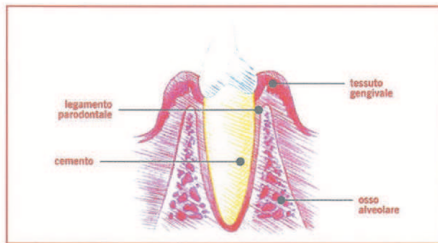
**Smalto:** è la parte normalmente visibile del dente. E' brillante, traslucido, molto duro e protegge la dentina all'interno della corona.



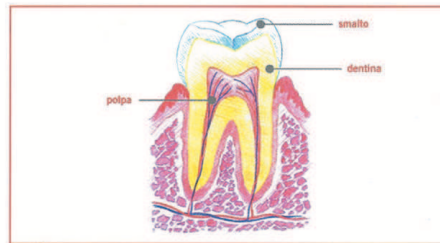
1 - Anatomia del dente



Molari Premolari Canini Incisivi



2 - Parodonta



3 - Tessuti dentali

I denti decidui (conosciuti anche come denti da latte) svolgono un ruolo importante nello sviluppo delle ossa mascellari e della dentatura permanente: permettono la masticazione, la fonazione, la deglutizione, mantengono lo spazio per i denti permanenti e danno un bell'aspetto al sorriso del bambino, contribuendo alla sua autostima.

## Denti decidui e denti permanenti

I germi dei denti permanenti (azzurro) sono presenti nell'osso sotto la gengiva. I denti da latte (giallo) guidano i denti permanenti nella posizione corretta e mantengono lo spazio (fig.4).

I denti decidui (fig.6) sono in numero di 10 per l'arcata dentaria superiore e di 10 per l'arcata inferiore; più precisamente, in base alla forma:

- 2 incisivi centrali
- 2 incisivi laterali
- 2 canini
- 4 molari decidui

Quando il dente permanente è pronto per erompere, le radici del dente deciduo vanno incontro a riassorbimento permettendo all'elemento di cadere spontaneamente. A questo punto il dente permanente ha spazio per muoversi verso il posto che deve occupare (fig. 5).

I denti permanenti (fig.7) in un adulto con dentatura completa sono 32, 16 per ogni arcata.



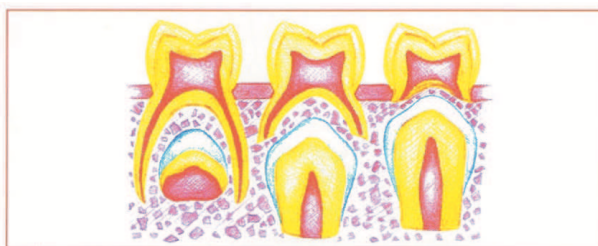Sono così distribuiti:

- 2 incisivi centrali
- 2 incisivi laterali
- 2 canini
- 4 premolari
- 6 molari

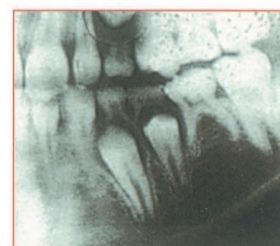I primi molari sono gli elementi permanenti che erompono per primi, generalmente verso i 6 anni, circa in contemporanea con gli incisivi centrali inferiori. I primi molari nascono nella parte posteriore del cavo orale e non sostituiscono alcun dente deciduo, per questo motivo spesso sono scambiati per denti decidui. Gli ultimi denti, verso i 18-21 anni, sono i terzi molari o "denti del giudizio" e completano la dentizione permanente.

### I denti permanenti devono durare tutta la vita

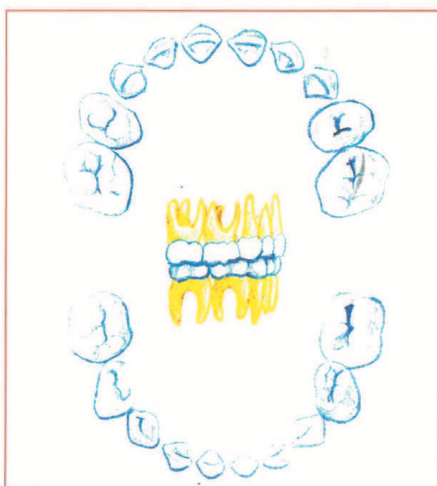
I denti permanenti devono durare tutta la vita! Un modo valido perché i bambini mantengano una buona salute orale e proteggano la loro bocca è insegnare loro comportamenti corretti in classe e nella vita di tutti i giorni. Quando un dente permanente erompe, le sue radici si stanno ancora formando: la formazione della radice si completa circa 3 anni dopo che l'elemento ha fatto la sua comparsa nel cavo orale. Un trauma ai denti tra i 6 ed i 9 anni può interrompere questo processo e causare la perdita prematura del dente stesso o la sua decolorazione per morte delle cellule della polpa dentale.



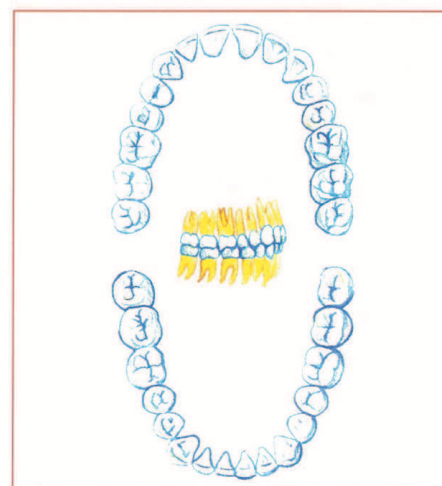
4 - Fase di permuta dei denti decidui



5

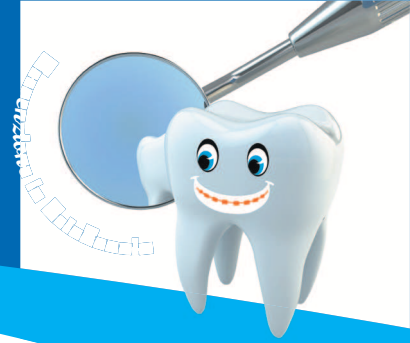

6 - Denti decidui



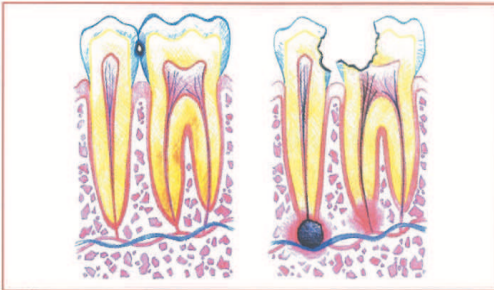7 - Denti permanenti



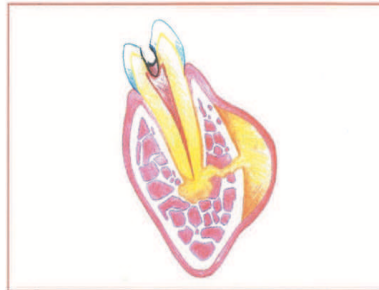

La carie (fig.8) è un processo distruttivo del dente dovuto all'azione degli acidi prodotti dalla placca batterica. Inizia dallo smalto in modo indolore con una piccola cavità: in questo stadio, non essendo ancora intaccata la polpa dentaria, il dente può essere curato e rimanere vitale. Se il processo carioso continua, si estende in profondità e raggiunge la dentina; il dente può essere sensibile a contatto col freddo, con cibi acidi o zuccherati. Se i batteri raggiungono la polpa, il dolore comincia ad essere spontaneo, in particolare di notte e sdraiati. La polpa va incontro a necrosi (morte cellulare), il dente può essere dolente alla pressione e a contatto con il caldo. Si può formare un ascesso, ovvero una raccolta di pus che si estende all'osso alveolare ed ai tessuti vicini (fig.9). Può comparire tumefazione al volto e si rischia di perdere il dente.

## La carie



8 - Carie



9 - Carie con ascesso

I denti non sono lisci come appaiono. Al microscopio, infatti, lo smalto si rivela pieno di rugosità e sporgenze ed è proprio in queste irregolarità che, dopo qualche ora dallo spazzolamento, si annidano i primi batteri di forma sferica e quelli a forma di bastoncino dopo qualche giorno. I batteri si riproducono organizzandosi nella cosiddetta placca batterica (fig. 10) che risulta praticamente invisibile ad occhio nudo. Tuttavia, il colorante delle pastiglie rivelatrici (fig. 11 a,b) può facilmente portarla alla luce. La placca si annida negli anfratti dello smalto, sui colletti in prossimità della gengiva e negli spazi tra dente e dente. Riproducendosi, forma degli acidi che intaccano lo smalto dando inizio alla carie e a patologie del sistema di supporto del dente (gengiva, legamento parodontale, osso alveolare). Unico rimedio è la rimozione del microfilm batterico con una pulizia costante ed accurata. Nel tempo la placca non rimossa si mineralizza e indurendo diventa tartaro (fig. 12), che continua a formarsi addentrandosi sotto la gengiva ed irritandola sempre di più. Il tartaro può essere rimosso solo dal dentista o dall'igienista dentale.

## La placca dentale

Le regole basilari per mantenere sani i denti:

- **informazione** : bisogna sapere come sono fatti i denti, che cosa avviene o può avvenire loro e cosa fare per mantenerli sani;
- **igiene**: dopo la pulizia, la placca si riforma in poche ore. Occorre pulirsi i denti di frequente, subito dopo ogni pasto, sempre prima di andare a dormire e bisogna limitare il consumo di alcuni alimenti.

## La prevenzione

9





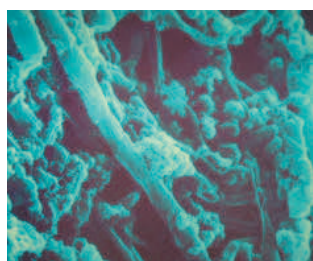
L'uso dello spazzolino mantiene sani denti e gengive rendendo brillante il sorriso e fresco l'alito. E' dimostrato scientificamente come l'uso di un dentifricio al fluoro contribuisca a rendere i denti più resistenti alla carie.

### **Come usare lo spazzolino** (fig.13)

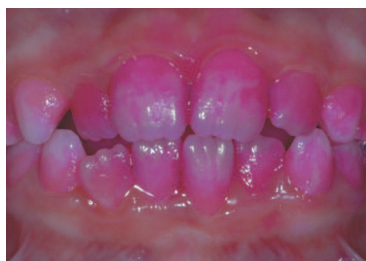1. Posizionare a 45° le setole dello spazzolino sulla superficie del dente, facendole entrare nel solco gengivale e imprimendo dei piccoli e delicati movimenti rotatori.
2. Spazzolare verticalmente dal rosso al bianco (dalle gengive al dente).
3. Spazzolare le superfici interne di ogni dente con la stessa tecnica.
4. Posizionare lo spazzolino sulla parte masticante del dente e muoverlo avanti ed indietro.
5. Spazzolare delicatamente la lingua.

### **Suggerimenti**

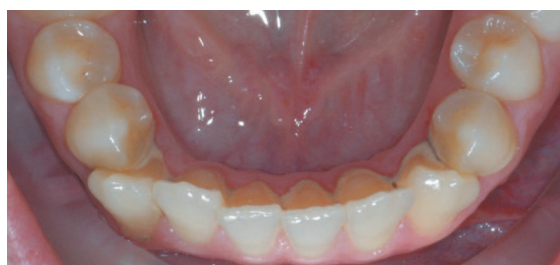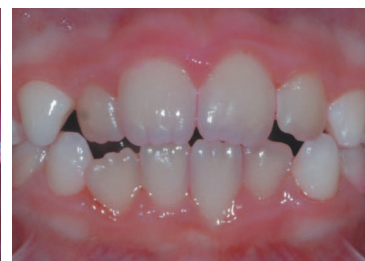- scegliere uno spazzolino con setole morbide e di misura adatta all'età del bambino
- usare una piccola quantità di dentifricio al fluoro (circa le dimensioni di un piccolo pisello)
- sciacquare sempre lo spazzolino dopo averlo usato e riporlo in un luogo areato dove le setole possano asciugarsi senza essere compresse
- sostituire lo spazzolino quando perde la sua forma, generalmente dopo 3-4 mesi e sempre dopo una malattia infettiva
- non scambiare spazzolino con altri
- non usare lo spazzolino per altro che non sia spazzolare i denti
- non dimenticarsi di lavare i denti, specialmente prima di coricarsi (infatti durante la notte il flusso della saliva, un agente neutralizzante della placca, è ridotto e quindi i denti sono più soggetti a carie).



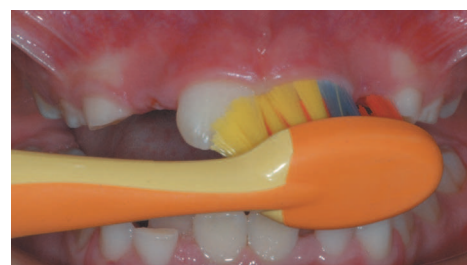10 - Placca batterica



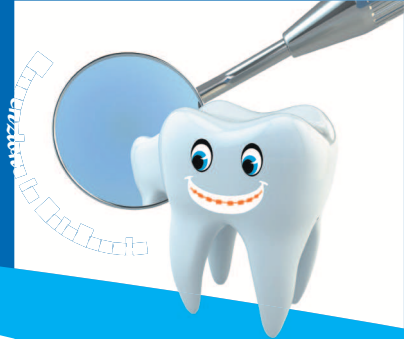11 - Rivelazione della placca batterica prima e dopo la pulizia dei denti



12 - Tartaro



13 - Come si usa lo spazzolino



Il fluoro è un elemento naturale che si combina con lo smalto (strato più esterno del dente) e lo rafforza, proteggendolo dalla carie. Agisce in maniera invisibile ed è particolarmente importante per la buona mineralizzazione dei denti dei bambini. Indipendentemente dall'età, la superficie del dente si modifica di continuo: quando il fluoro viene applicato sullo smalto, lo ripara, lo remineralizza e lo rende più resistente. Se si demineralizza lo smalto (per l'instaurarsi di un processo carioso) la remineralizzazione mediante fluoro è un eccellente antidoto: permette, infatti, di bloccare il processo di formazione della carie allo stadio iniziale, prima che divenga visibile.

## I protettori del dente: fluoro e sigillanti

### Modalità di assunzione del fluoro

Il fluoro può essere somministrato in vari modi, sia per via locale che per via sistemica.

#### Via locale

Il fluoro per via locale viene applicato al dente dall'esterno attraverso:

- dentifricio al fluoro
- collutorio al fluoro (non è consigliato per bambini di età inferiore ai 5-6 anni perché potrebbero ingerirlo)
- gel al fluoro, una formula concentrata applicata dal professionista durante le visite di controllo o le sedute di igiene

#### Via sistemica

Il fluoro per via sistemica viene ingerito e mineralizza il dente dall'interno, pertanto è efficace solo quando i denti si stanno formando. Le vie di assunzione sono:

- acqua, sale o latte fluorurati
- pastiglie, gocce, gomme da masticare al fluoro prescritte dall'odontoiatra nel dosaggio opportuno

Il fluoro sistemico (gocce o compresse) non dovrebbe essere prescritto se il bambino si spazzola regolarmente utilizzando un dentifricio fluorato. Se ne riserva la prescrizione a situazioni di oggettiva difficoltà nella somministrazione topica e come tecnica preventiva addizionale nei soggetti ad alto rischio (carie precoce dell'infanzia - Early Childhood Caries (ECC), contesti socio-economici svantaggiati, disabili), con la raccomandazione di sciogliere in bocca la compressa per 1-2 minuti prima di deglutirla. Il dosaggio va inoltre valutato con attenzione in rapporto all'età ed al quantitativo di fluoro assunto con l'acqua di rubinetto e/o in bottiglia.

Dalla ultime ricerche in letteratura, il fluoro assunto dalla madre durante la gravidanza non sembra essere efficace nel prevenire la carie del nascituro, pertanto la somministrazione in gravidanza non è consigliata.

La sigillatura è oggi considerata una delle armi più importanti di prevenzione. Consiste nell'applicazione di un sottile strato di resina sulla superficie occlusale del dente, generalmente il primo molare permanente, e



deve essere eseguita non appena il dente è eretto (entro due anni dall'eruzione). Agisce come barriera fisica che impedisce il ristagno di placca e di cibo così da permettere una più facile autodeterzione salivare.

## La visita dal dentista

**P**rendersi cura dei denti è compito del singolo individuo e dell'odontoiatra di fiducia.

Il bambino si assume la responsabilità dei suoi denti negli intervalli di tempo tra le visite odontoiatriche usando in modo costante ed accurato lo SPAZZOLINO CON UN DENTIFRIZIO AL FLUORO.

L'odontoiatra, in collaborazione anche con l'igienista dentale, deve effettuare visite di controllo periodiche allo scopo di:

- accertare la salute di denti e gengive
- diagnosticare problemi dentali
- insegnare le procedure di igiene orale e verificarne l'applicazione
- controllare la corretta esecuzione

Se necessario, l'odontoiatra infantile può:

- curare le carie;
- pulire e lucidare i denti per rimuovere macchie e tartaro;
- applicare il gel al fluoro;
- fare radiografie panoramiche ed endorali;
- applicare sigillanti.

## L'alimentazione

### La reazione della placca

La placca dentale contiene dei batteri che sono normalmente presenti in bocca. Dopo aver mangiato, la placca aumenta ed è facile apprezzarne la presenza con la lingua poiché si può avvertire la consistenza di una pellicola crespa sui denti. Entro i primi 20 minuti dopo l'assunzione di zucchero o cibi contenenti amido, i batteri presenti nella placca danno inizio ad una reazione che produce acidi che rimangono in bocca fino a quando non vengono spazzolati i denti. L'acido viene a contatto con lo smalto del dente ed ha inizio il processo carioso. La saliva aiuta a neutralizzare e dissolvere la placca (processo di autodeterzione). Durante la giornata, l'azione detergente della saliva può essere stimolata masticando delle gomme senza zucchero. All'opposto, il flusso salivare ed il potere tampone della saliva sono ridotti durante il sonno: per questo è importante eliminare la placca usando lo spazzolino prima di andare a dormire.

### I fuoripasto

Limitare la frequenza nell'assunzione dei cibi "fuori pasto" (merendine) può avere un notevole impatto sulla salute orale. Infatti, ogni volta che alimenti contenenti zucchero o amido vengono a contatto con il cavo orale, acidi nocivi possono attaccare il dente. Insulti ripetuti danno origi-



ne alla carie. Generalmente i cibi contenenti amido non sono così dannosi per il dente come quelli contenenti zucchero, ma se vengono lasciati in bocca per un periodo di tempo sufficientemente lungo possono facilitare l'insorgenza di carie. Più a lungo rimane in bocca un alimento ricco di zuccheri o amidi (uva passa, datteri, patatine, crackers, ecc.), maggiore sarà la reazione placca-acido. Se vengono ingerite 5 caramelle contemporaneamente si ha un "rischio carie" di 20 minuti, mentre se le 5 caramelle vengono mangiate una alla volta si è esposti al rischio di formazione della carie per circa 100 minuti. Se si beve una bevanda contenente zucchero durante il pasto il suo effetto nocivo è basso, ma se sorseggiata per un periodo lungo può risultare dannosa al pari di alcune caramelle masticate una alla volta.

### **I fuori pasto sani**

Non tutti i dolci possono o devono essere eliminati: è la frequenza di assunzione e la cadenza rispetto alle procedure di igiene orale che va regolata. È sconsigliata l'assunzione frequente di alimenti contenenti zucchero o amido tra i pasti (fig. 14), ma non vi saranno danni alla dentatura se vengono eseguite le normali manovre di igiene orale subito dopo l'assunzione. Al contrario, sono consigliati frutta (mele e pere), latte, popcorn non salati, verdure (carote, sedano e spinaci), bevande non zuccherate (succhi di frutta al naturale), gomme da masticare senza zucchero, yogurt (fig. 15). Alcuni alimenti come latte, frutta, pane sebbene contenenti zuccheri semplici (fruttosio e glucosio) o zuccheri complessi (amido) forniscono al tempo stesso anche elementi nutritivi essenziali (vitamine, sali minerali e fibre): si deve sempre tenere presente l'elevato fabbisogno nutrizionale dei bambini, specialmente in periodi di elevato sviluppo psico-fisico. I bimbi devono assumere alimenti contenenti zucchero durante i pasti -quando sono meno dannosi per i denti - ed evitarli al massimo come merendine fuori pasto.



*14 - Cibi da evitare*



*15 - Cibi di cui abbondare*

## L'ORTOGNATODONZIA

▼  
**ORTO = DRITTO**  
**GNATO = MASCELLARI**  
**DONZIA = DENTI**

### Definizione

È la branca dell'odontoiatria che si occupa di prevenzione, diagnosi e trattamento delle malposizioni dei denti, delle ossa facciali e delle conseguenti alterazioni funzionali della muscolatura annessa.

## Gli obiettivi

I principali obiettivi del trattamento ortodontico sono:

- allineamento corretto dei denti;
- salute dei denti e del loro apparato di sostegno;
- funzione masticatoria efficiente;
- buona estetica del viso;
- stabilità nel tempo dei risultati ottenuti.

L'operatore sanitario dedicato a questa disciplina è l'ortodontista o ortognatodontista.

## Lessico Ortodontico

### Che cos'è una malocclusione?

La malocclusione può essere definita come il complesso delle alterazioni scheletriche, muscolari e dentarie che non garantiscono l'armonia e il buon funzionamento dell'apparato stomatognatico.

### Qual è la causa (eziologia) delle malocclusioni?

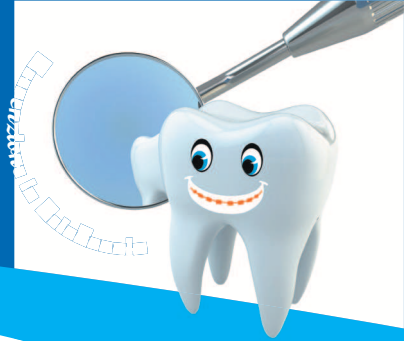I fattori che causano le malocclusioni sono numerosi: possono essere ereditari (trasmessi dal patrimonio genetico dei genitori) o ambientali (causati da fattori esterni).

#### Fattori ereditari:

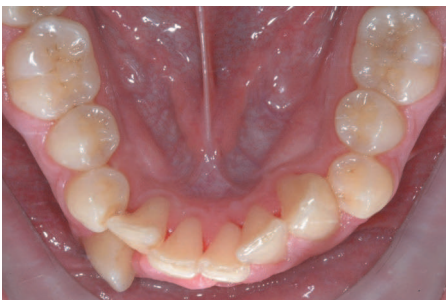- affollamento dentario (fig.16)
- diastemi interdentali (spazio tra i singoli denti) (fig.17)
- denti soprannumerari (denti in più rispetto al numero normale) (fig.18)
- agenesie (mancanza di alcuni elementi dentali) (fig.19)
- crescita ossea mascellare o mandibolare in eccesso o in difetto (fig.20-21)

#### Fattori ambientali:

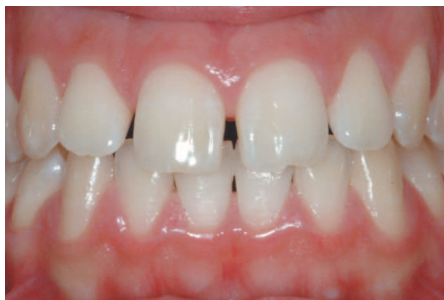- abitudini viziate prolungate, come il succhiamento di pollice, ciuccio o altri oggetti (fig.22)
- deglutizione infantile (o atipica) con interposizione della lingua tra i denti (fig.23a,b);
- respirazione orale per ostruzione delle vie aeree superiori da tonsille ed adenoidi ipertrofiche, oppure a causa della deviazione del setto nasale o allergie (fig.24a,b)
- perdita prematura dei denti decidui o permanenti (per carie o traumi)



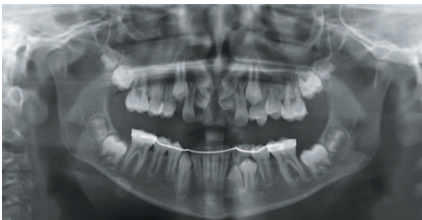
Non vanno dimenticate le malocclusioni che sono l'espressione di sindromi malformative di origine genetica oppure conseguenti ad embriopatie da fattori non ereditari come farmaci, sostanze tossiche, radiazioni ed agenti infettivi.



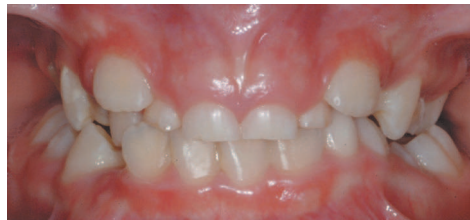*16 - Affollamento dentario inferiore*



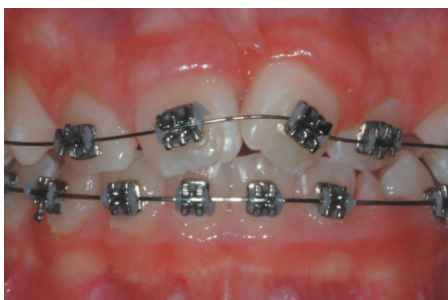
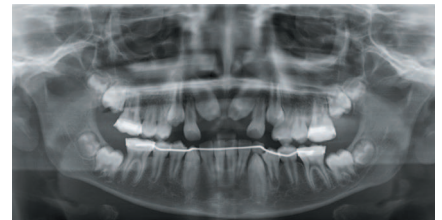
*17 - Diastemi*



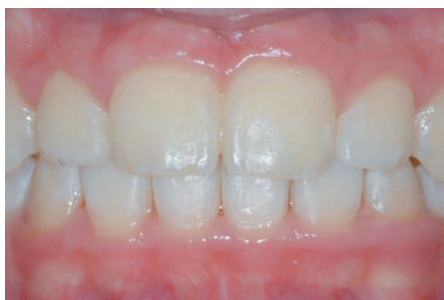*18a,b - presenza di due denti soprannumerari superiori che impediscono l'eruzione degli incisivi permanenti*



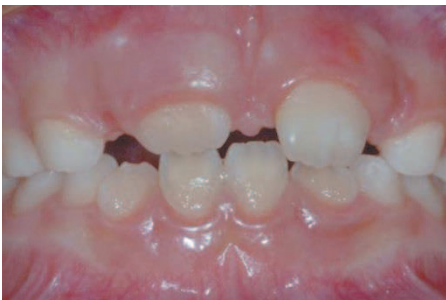*18c - Radiografia panoramica dopo l'estrazione dei soprannumerari*



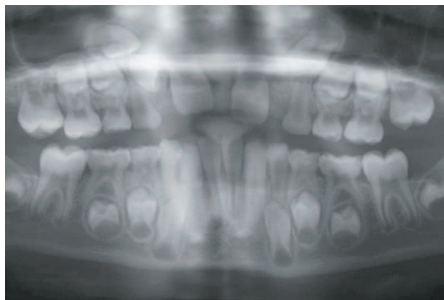
*18d - Trattamento ortodontico*



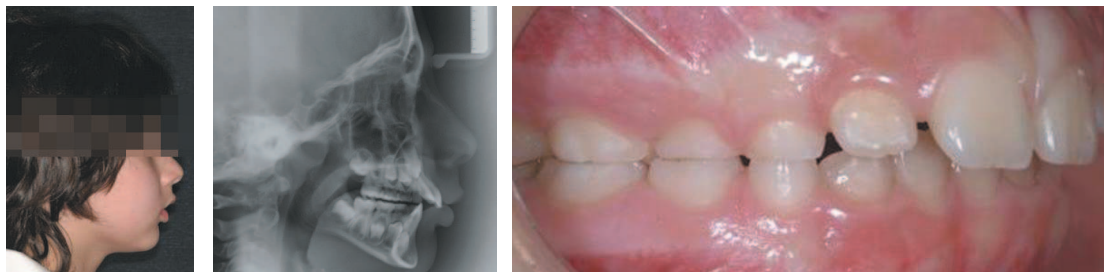
*18e - Allineamento della dentatura*



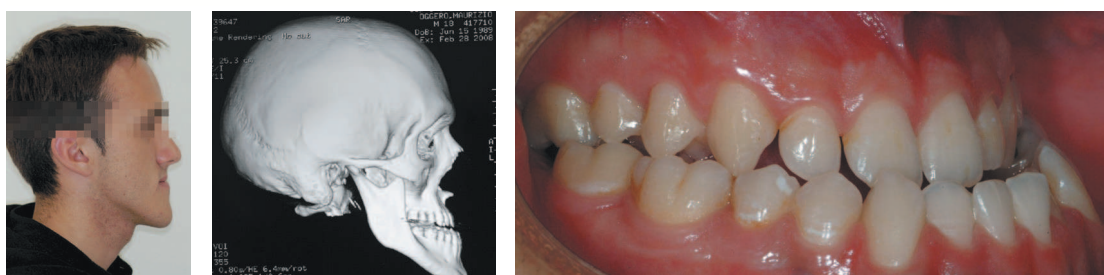
*19a - Agenesia dell'incisivo laterale superiore di sinistra*



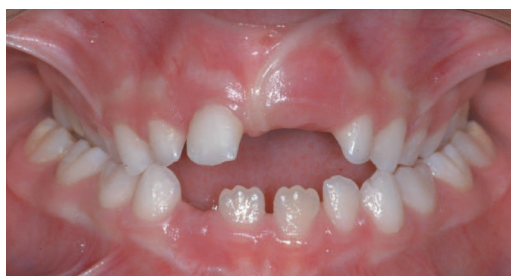*19b - Percorso eruttivo difficoltoso con rischio di mancata eruzione del canino superiore destra*



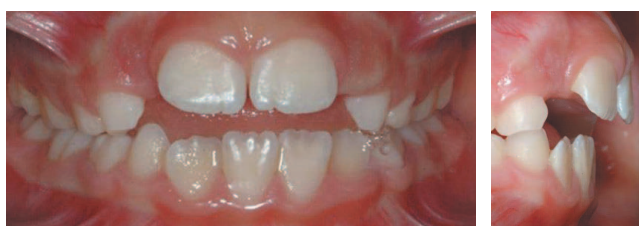*20 - Prognatismo: ipersviluppo della mandibola associato o meno ad ipersviluppo del mascellare superiore*



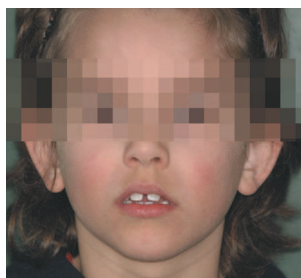*21 - Prognatismo: ipersviluppo della mandibola associato o meno ad ipersviluppo del mascellare superiore*



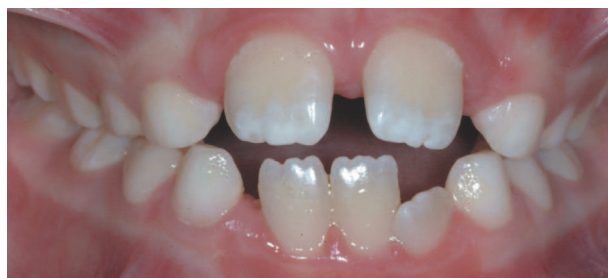*22 - Morso aperto anteriore da succhiamento del dito*



*23a,b - Deglutizione infantile, spinta della lingua contro i denti e non sul palato, con morso aperto*



*24a - Respirazione orale, naso sottile e incompetenza labile*



*24b - Respirazione orale, presenza di ipertrofia adenoidea o tonsillare, deviazione del setto nasale, presenza di allergie, tendenza al morso aperto e contrazione del palato*



### Come vengono classificate le malocclusioni?

**Classe I:** Corretto rapporto tra mascellare superiore e mandibola. Il problema è quindi esclusivamente di tipo dentale (protrusione, affollamento, rotazioni, ecc.) (fig.25 a occlusione ideale; 25 b malocclusione di Classe I)

**Classe II:** Il mascellare superiore si trova collocato troppo in avanti, oppure la mandibola può essere retroposta o entrambe le condizioni associate (fig.26a,b).

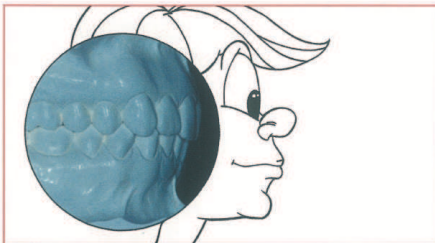
**Classe III:** La mandibola è posizionata troppo in avanti, il mascellare superiore risulta troppo indietro o entrambe le condizioni associate (fot. 27a,b).

**Morso aperto:** In occlusione i denti posteriori vengono a contatto mentre gli anteriori rimangono distanziati (fig.28).

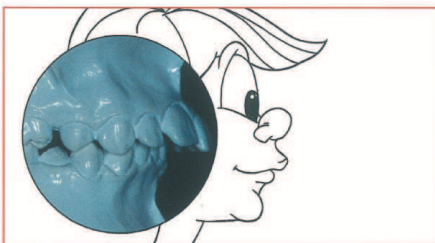
**Morso profondo:** In occlusione gli incisivi superiori coprono eccessivamente quelli inferiori (fig.29).

**Morso crociato:** Mono (fig.30) o bilaterale (fig.31). In occlusione alcuni denti superiori occludono all'interno dei rispettivi denti inferiori con possibile deviazione della mandibola ed asimmetria facciale.

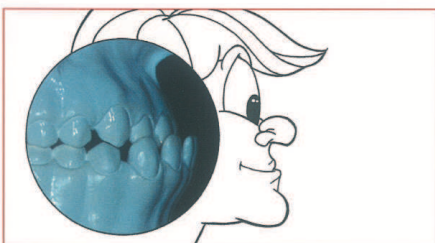

**Affollamento:** I denti sono sovrapposti o disallineati, in genere perché l'osso di supporto è piccolo o i denti sono larghi. In questi casi è frequente che alcuni denti non trovino lo spazio necessario per erompere in arcata (denti inclusi: i più frequenti sono i canini superiori, specie nelle femmine) (fig.32a,b,c,d), è necessario quindi un trattamento specifico per farli erompere e allinearli.



25 - Malocclusione Classe I



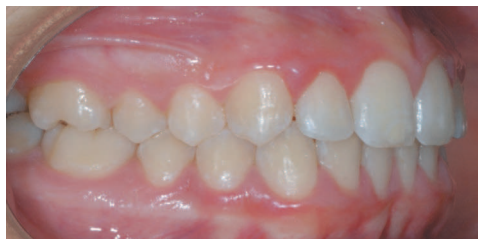26 - Malocclusione Classe II



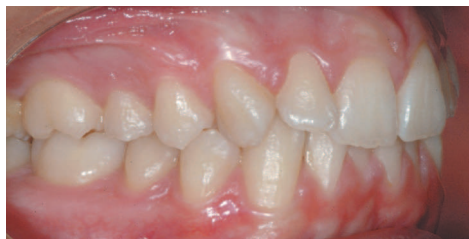27 - Malocclusione Classe III



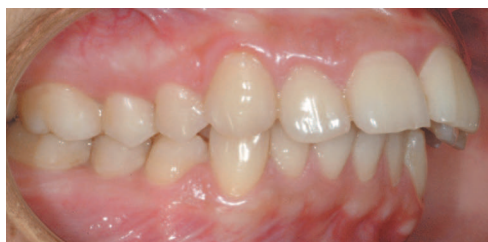



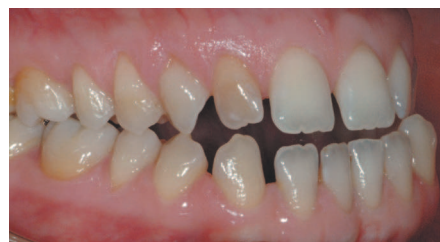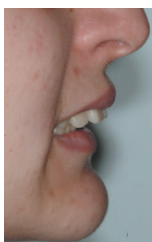25a - Occlusione dentale ideale



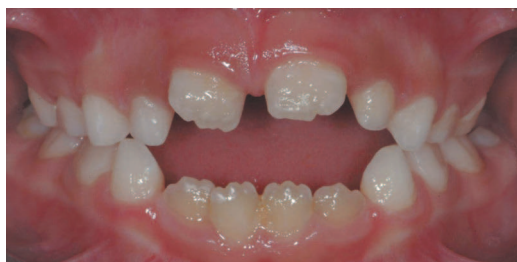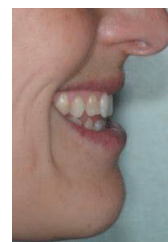25b - Malocclusione di Classe I



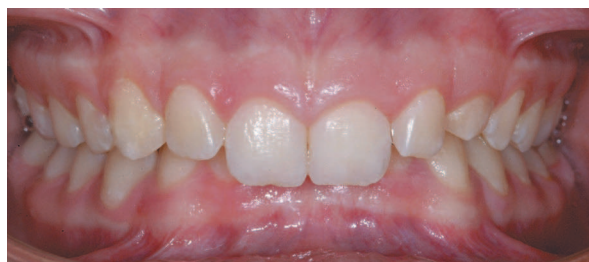26 - Malocclusione di Classe II; si noti la sporgenza dei denti superiori



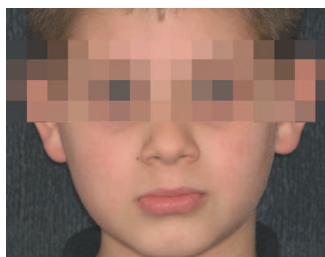27 - Malocclusione di Classe III; si noti la sporgenza dei denti inferiori



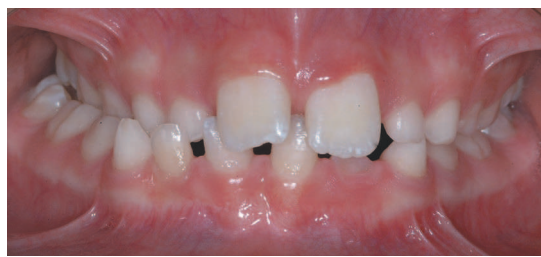28 - Morso aperto



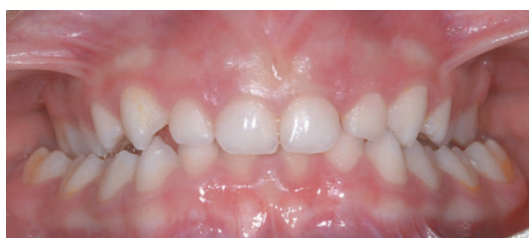29 - Morso profonda



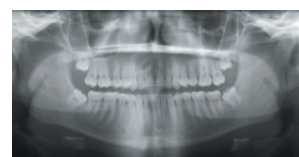
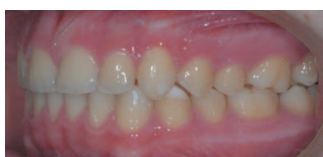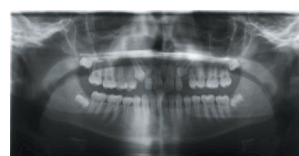
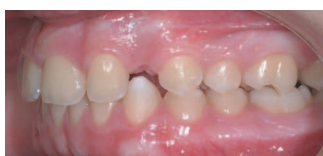30a - Morso crociato monolaterale con deviazione mandibolare



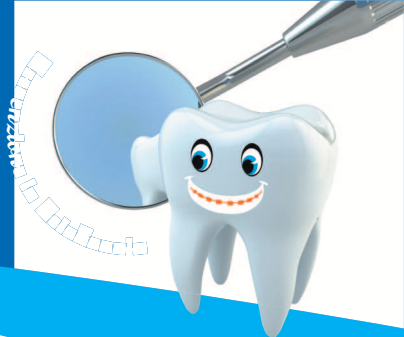30b - Morso crociato monolaterale con deviazione mandibolare



31 - Morso crociato bilaterale senza deviazione mandibolare



32 - Canino superiore sinistro incluso, associato a perdita di spazio in arcata dopo l'esfoliazione del canino da latte. Immagini prima e al termine del trattamento ortodontico effettuato per farlo erompere ed allinearlo.



### **Chi è l'ortodontista, o meglio, l'ortognatodontista?**

Gli ortodontisti, inizialmente, sono dentisti, ma non tutti i dentisti diventano ortognatodontisti.

È importante che il trattamento ortodontico venga eseguito da professionisti competenti poiché modifica in modo permanente la posizione dei denti, dei competenti mascellari e il profilo del viso.

## **L'ORTODONTISTA**

### **Chi può eseguire un trattamento ortodontico?**

Possono esercitare l'ortodonzia gli abilitati all'esercizio dell'odontoiatria, quindi tutti i laureati in odontoiatria o i medici chirurghi inseriti nell'Albo degli Odontoiatri.

Alcuni di questi laureati (più di 3.000) sono soci S.I.D.O. (Società Italiana di Ortodonzia). Gli iscritti a questa Società Scientifica sono dei cultori di questa disciplina, e vengono costantemente aggiornati sulle nuove tecniche e metodologie. Tra tutti i soci S.I.D.O. alcuni esercitano esclusivamente la professione ortodontica, altri sono specialisti in ortognatodonzia. Scuole di specializzazione in questa disciplina esistono in Italia dal 1974, e sono operanti nelle sedi universitarie più importanti.

### **Dove posso trovare un ortodontista?**

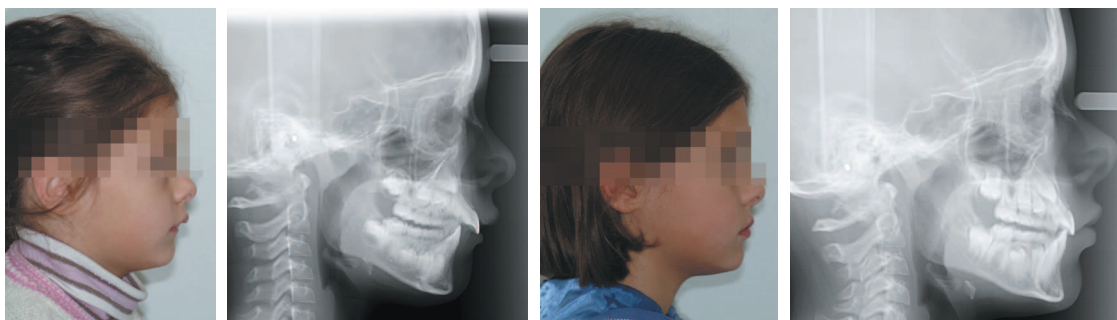
Puoi chiamare l'Ordine dei Medici Chirurghi locale, cercare sul sito della Federazione degli Ordini dei Medici: <http://www.fnomceo.it> oppure sul sito della SIDO: [www.sido.it](http://www.sido.it) utilizzando "cerca l'ortodontista più vicino a te".

## LE RAGIONI DELL'ORTODONZIA



### Perché fare un trattamento ortodontico?

La conformazione delle ossa mascellari e dei denti influenza direttamente la posizione delle labbra. Nella figura 33 si può notare il cambiamento del profilo della giovane paziente trattata con l'ortodonzia.



33 – Si noti il cambiamento del profilo della paziente trattata con ortodonzia.

### Il diritto di avere una bocca sana

Ogni genitore desidera un bel sorriso per il proprio figlio, come per se stesso, ed ognuno ha il diritto di avere una bocca sana (fig.33). Con la bocca comunichiamo costantemente, esprimendo i nostri stati d'animo e sentimenti. La piacevolezza del viso è inoltre importante per avere fiducia in se stessi e per l'autostima. Chi non si piace e si sente poco attraente, a causa di denti storti o di un profilo non armonico, tende a coprire la bocca quando parla, esita a sorridere e cerca di nascondere costantemente la sua immagine.

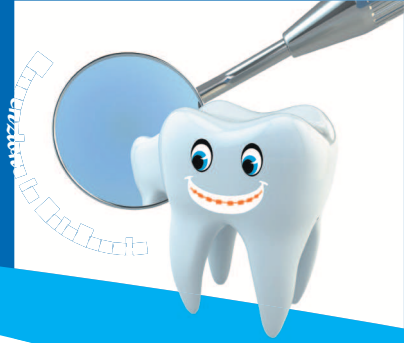In questo senso il correggere una malocclusione può dare dei vantaggi sociali, professionali e migliorare l'atteggiamento di un individuo nei confronti della vita.

Gli scopi dell'ortodonzia precoce sono:

- semplificare o ridurre i tempi di un trattamento tardivo
- promuovere una corretta attività masticatoria
- ridurre la suscettibilità e l'incidenza delle carie dentali
- prevenire affollamenti gravi e mancate eruzioni dentarie
- prevenire i traumi dentari (giochi, sport...)
- evitare l'insorgere di lesioni dell'apparato di sostegno (parodonto)
- prevenire ed eliminare attività respiratorie anomale
- eliminare le abitudini viziate (succhiamento del dito o del ciuccio)



E' importante sottolineare come le abitudini viziate e l'alterazione delle funzioni dell'apparato stomatognatico (deglutizione, respirazione, masticazione) possano influire negativamente sullo sviluppo dei denti e del viso.



### Dai 3 ai 6 anni

Si consiglia di effettuare la prima visita dai 3 ai 6 anni, quando tutti i denti da latte sono ancora presenti in bocca. Questo ha lo scopo di “intercettare” eventuali disarmonie dentali e/o scheletriche che, se non corrette in fase di crescita, difficilmente possono essere risolte più tardi. Una visita in età precoce diventa inoltre importante per verificare lo stato di salute dentale e le corrette procedure di igiene orale.

Come per tutta la medicina preventiva anche in ortodonzia è più importante prevenire piuttosto che curare. Terapia precoce o intercettiva significa prevenire l’instaurarsi di molte malocclusioni. Per fare ciò bisogna conoscere in, modo approfondito, la causa delle disarmonie cranio-facciali, delle malocclusioni dentali e delle disfunzioni muscolari, e quindi riuscire ad eliminarle. E’ dunque importante visitare il bambino precocemente per verificare se esiste una buona armonia tra le componenti muscolo-scheletriche e dentali che costituiscono l’architettura dell’apparato stomatognatico; in caso contrario è consigliato intervenire tempestivamente per stabilire un giusto equilibrio e raggiungere un’occlusione corretta. Talvolta la terapia ortodontica precoce riesce a migliorare ma non a risolvere la situazione: sarà necessario quindi prevedere e programmare una terapia più tardiva, e più complessa, che porti ad una correzione definitiva in dentatura permanente (dopo i 12 anni).

In certi casi potrà rendersi necessaria l’estrazione di alcuni elementi dentali. I tempi, la sede ed il loro numero dipendono dalla valutazione dello specialista che si prefigge di migliorare l’estetica e la buona funzione della masticazione.

La necessità d’intervento varia a seconda dell’età del bambino e del suo sviluppo. La dentatura è in continua evoluzione e per questo motivo la valutazione ortodontica deve essere ripetuta ad intervalli periodici. In presenza di queste situazioni è consigliabile sottoporre il bambino ad un controllo ortodontico:

- precoce o tardiva perdita dei denti
- difficoltà nel masticare o nel chiudere la bocca
- problemi respiratori
- succhiamento del dito o altre abitudini orali viziate
- affollamento dentale (denti malposizionati)
- mascellari che deviano nella chiusura
- difficoltà nel parlare
- denti sporgenti
- trauma masticatorio delle guance o del palato
- disarmonia facciale
- serramento o digrignamento dentale
- rumori nell’articolazione della mandibola

### Quando fare una visita dall’ortodontista?

### Prevenire piuttosto che curare

### In quali casi bisogna portare il bambino dall’ortodontista?

## PREVENZIONE IN ORTODONZIA

### Dalla nascita ai 3 anni



#### Quando intervenire? Approfondimento

Volendo schematizzare secondo un criterio cronologico in base all'età del bambino, si possono distinguere 3 periodi:

- dalla nascita ai 3 anni (periodo neonatale)
- dai 3 anni ai 6 anni (periodo della prima infanzia)
- dai 6 anni in poi (periodo della fanciullezza).

La prevenzione è indiretta e si avvale dell'aiuto dei genitori, che vanno motivati ed educati a tutte le problematiche connesse alla sfera orale. È preferibile l'allattamento materno a quello artificiale per l'azione favorevole svolta dalla muscolatura durante la suzione sullo sviluppo delle ossa del viso. Opportuni consigli e prescrizioni sul tipo di alimentazione verranno dati dai pediatri: in particolare qualità e quantità degli alimenti, vitamine e sali minerali. Le bevande zuccherate sono molto dannose.

Dopo lo svezzamento, durante l'eruzione dei denti decidui, è bene passare ad un'alimentazione solida che contribuisca con la saliva all'autodeteriorazione dei denti e faciliti un armonico sviluppo delle arcate.

È opportuno sottoporre il bambino in tenera età a visite specialistiche per abituarlo all'ambiente odontoiatrico ed istruire i genitori all'uso corretto dello spazzolino. Una non adeguata igiene orale può favorire la formazione di carie, che non solo possono provocare dolore e disagi alla masticazione, ma anche causare spostamenti dentali con perdita di spazio e quindi malocclusioni.

Non devono essere usate tettarelle o succhietti dolcificati, e sono ritenute molto dannose tutte le bevande zuccherate. L'uso del ciuccio non dovrebbe prolungarsi oltre il secondo anno di vita, e si consiglia l'utilizzo di quelli ortodontici od anatomici, che si adattano meglio alla forma del palato.

### Dai 3 anni ai 6 anni

In questo periodo devono iniziare le visite periodiche semestrali, durante le quali è necessario prestare massima attenzione alla dentatura decidua ed allo sviluppo dei mascellari, soprattutto per intercettare e intervenire su alcuni fattori eziologici (succhiamento del pollice o succhietto, respirazione orale e deglutizione atipica). Queste alterazioni funzionali modificano l'equilibrio neuro muscolare e il danno che possono provocare dipende da intensità, direzione e durata. Esse sono responsabili dell'insorgere della malocclusione o dell'aggravamento della stessa, mentre la loro eliminazione precoce può ripristinare le normali condizioni occlusali. Il succhiamento del dito fino ai 4 anni può essere ammissibile, ma dopo tale età deve essere eliminato.

La deglutizione avviene normalmente con le arcate dentarie in occlusione, labbra a contatto, muscolatura periorale a riposo e lingua che prende contatto con la volta del palato. Nel neonato, la mancanza dei denti viene compensata dalla lingua che si interpone tra le gengive edentule. Con il completamento della prima dentizione, questo tipo di degluti-



zione, chiamata infantile, si modifica. Spesso causa di una deglutizione anomala è l'allattamento artificiale, specialmente se il foro della tettarella è stato allargato ed il latte defluisce spontaneamente senza contrazione muscolare. Se l'interposizione linguale perdura è frequente il riscontro di morso aperto che, se trascurato, degenera in gravi situazioni estetiche ponendo complicati problemi terapeutici. La respirazione orale può essere dovuta ad una abitudine viziata o al fatto che le prime vie aeree superiori sono ostruite. L'aria respirata attraverso la bocca non viene riscaldata e depurata con conseguente ipertrofia delle tonsille ed adenoidi. A livello nasale il mancato svuotamento del secreto mucoso con conseguente stasi e congestione favorisce la formazione di riniti ipertrofiche, sinusiti ed otiti.

Il respiratore orale per la forzata posizione bassa della lingua va incontro ad un restringimento del palato. La costante posizione a bocca semiaperta consente la protrusione degli incisivi superiori.

Il bambino presenta una dentizione mista che si protrarrà fino al completamento della dentatura permanente (12-13 anni).

**Dopo i 6 anni**

Devono continuare i controlli periodici annuali, sia per perseguire gli scopi del periodo precedente, sia per raggiungere nuovi obiettivi:

**Controlli annuali**

- diagnosi precoce delle anomalie dei denti permanenti;
- controllo dello spazio in arcata, tenendo presente che i denti decidui non solo assolvono la loro funzione masticatoria, ma fungono anche da "mantenitori di spazio" per la dentatura permanente.

## IL TRATTAMENTO ORTODONTICO

### Consigli e prevenzione

### Un approfondimento sulla prima visita...



#### Come si svolge la prima visita ortodontica?

La visita rappresenta il momento irrinunciabile per poter fare una diagnosi ortodontica.

- Se la valutazione clinica non ravvisa alcun tipo di anomalia l'ortodontista può decidere di rivedere il bambino negli anni successivi per verificare nel tempo il corretto sviluppo della dentatura e l'entità e direzione di crescita delle strutture scheletriche del complesso cranio-facciale. In alcuni casi può richiedere una radiografia delle arcate dentarie (ortopantomografia) per verificare presenza e posizionamento degli elementi permanenti non ancora erotti. In questa occasione l'ortognatodontista deve comunque fornire utili consigli per l'igiene orale e la prevenzione delle affezioni del cavo orale.
- Nel caso si evidenzi una situazione anomala, l'ortodontista procederà ad un'accurata analisi strumentale, al fine di elaborare un piano di trattamento personalizzato. Lo studio del caso si avvarrà dell'ausilio di modelli in gesso delle arcate dentali (o equivalenti modelli digitali), di fotografie (dentali e facciali) e di radiografie dei denti e del cranio (telerradiografia). In alcuni casi particolarmente complessi possono essere prescritti esami aggiuntivi, quali, TC di nuova generazione con ricostruzioni 3D, risonanza magnetica, elettromiografia, etc. Possono essere richieste anche consulenze di altri specialisti (logopedista, osteopata, otorinolaringoiatra, etc.).
- Il clinico potrà decidere di intervenire immediatamente (trattamento intercettivo precoce) oppure tenere sotto osservazione il piccolo paziente per un trattamento più tardivo (controlli ogni 3-6 mesi). Nel caso decida di intervenire immediatamente lo specialista potrebbe proporre una seconda fase di terapia in dentizione mista tardiva o permanente. In molti casi un intervento precoce raggiunge un risultato che non è possibile ottenere dopo che la crescita è ultimata. In rari casi, ma pur sempre presenti, si può rendere necessario un intervento del chirurgo maxillo-facciale: si tratta di situazioni in cui il difetto di crescita assume aspetti particolarmente gravi.

L'ortodonzia preventiva richiede abilità da parte dell'ortognatodontista nel saper apprezzare il normale sviluppo dei denti e del volto e saper riconoscere le deviazioni dalla norma.

Consiste principalmente nel:

- distinguere la normale occlusione dalla malocclusione nella dentatura decidua (da latte), mista e permanente;
- apprezzare lo sviluppo dentale e delle ossa del viso per mezzo di impronte delle arcate dentarie e misurazioni sulle radiografie del cranio;
- riconoscere anomalie nello sviluppo dei denti decidui e permanenti, quindi attuare estrazioni e limature dei denti da latte, quando necessario;
- riconoscere i fattori predisponenti e le cause di una malocclusione;
- riconoscere ed eliminare le anomalie delle strutture dentofacciali, intercettare le abitudini viziate e correggerne le cause;



- consigliare la necessità di una cura ortodontica per quelle condizioni che possono dar luogo ad una grave malocclusione;
- promuovere cure preventive per mantenere l'occlusione normale;
- mantenere gli spazi tra i denti dopo una eventuale perdita prematura;
- consigliare esercizi di mio-terapia funzionale;
- utilizzare le tecniche conosciute per un controllo della carie (dieta, corretto spazzolamento, fluoro, sigillanti...).

### Varie filosofie

È una procedura clinico-terapeutica che l'ortognatodontista, dopo aver effettuato una **diagnosi** e formulato un **piano di trattamento** adeguato, mette in atto al fine di correggere la malocclusione. Esistono varie **filosofie ortodontiche** che, a loro volta, informano diverse **tecniche ortodontiche**. A questo riguardo bisogna sottolineare che non esiste una tecnica migliore. I professionisti che si dedicano a questa disciplina sono liberi di adottare i criteri e i concetti che ritengono più efficaci per condurre un trattamento ortodontico ottimale sui propri pazienti.

### Materiale a norme C.E.E.

Tutti i materiali utilizzati soddisfano le norme C.E.E.

Prima dell'inizio della cura, è necessario essere adeguatamente informati sul tipo di apparecchiatura, come pure sui rischi e benefici che comporterà il trattamento (importanza del consenso informato).

Si possono utilizzare **apparecchi rimovibili** (placche, apparecchi funzionali e trazioni extra-oral) (fig.34-35-36-37-38) o **apparecchi fissi** costituiti da attacchi ortodontici (in inglese bracket) direttamente applicati sui denti che possono essere metallici (fig.39) o in materiale estetico (fig.40). Negli attacchi vengono inseriti fili ortodontici di diametro, forma e materiale diversi. Sono i fili che determinano gli spostamenti dei denti con l'ausilio di altri dispositivi, quali molle, elastici e catenelle (fig.41-42).

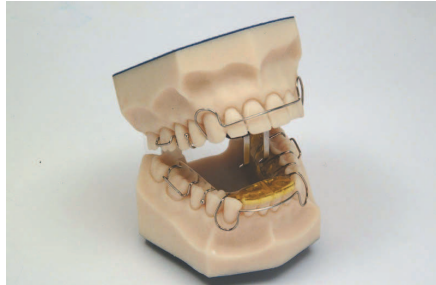
Esiste anche la possibilità di incollare gli attacchi internamente (sulla superficie linguale dei denti) e, in tal modo, l'apparecchio diventa completamente invisibile (ortodonzia linguale) (fig. 43a, b).

Un'altra tecnica prevede l'utilizzo di una sequenza di mascherine rigide e trasparenti, realizzate su un'impronta delle arcate dentarie, che spostano i denti mentre vengono indossate. Normalmente un allineatore deve essere indossato per 14 giorni, dopodiché la spinta si esaurisce ed è necessario passare alla mascherina successiva. I vantaggi sono l'estetica dell'apparecchio, quasi invisibile, e la facilità di igiene orale, mentre lo svantaggio è legato alla indispensabile collaborazione del paziente, pena l'allungamento dei tempi di trattamento o il mancato ottenimento dei risultati (Fig.44).

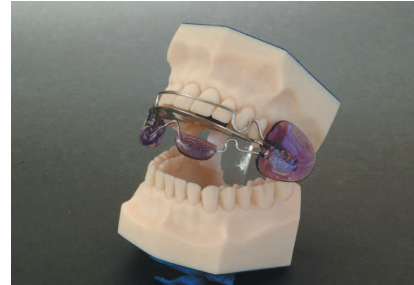
**Che cos'è un trattamento ortodontico?**

**Che dispositivi usa l'ortodontista?**

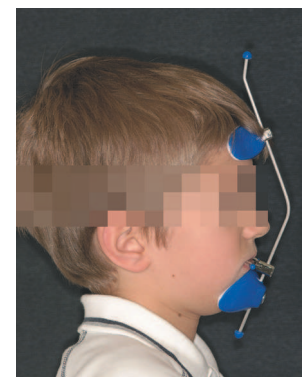
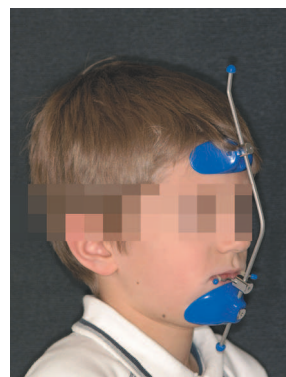
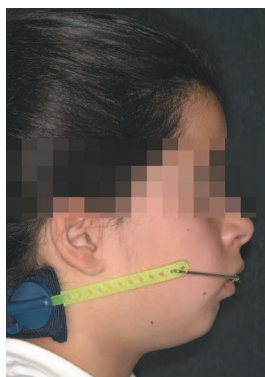



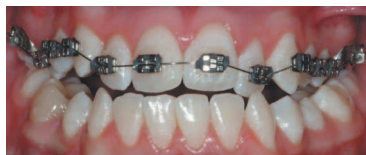34 - *Apparecchio rimovibile con doppia placca*



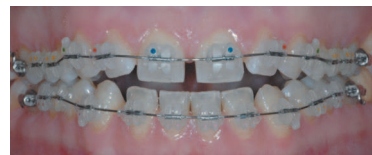35 *Apparecchio funzionale mobile*



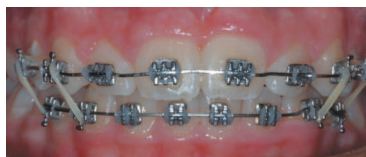36, 37, 38 - *Frazione extraorale per la Classe II - Frazione extraorale per la Classe III*



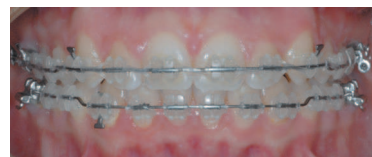
39 - *Attacchi metallici*



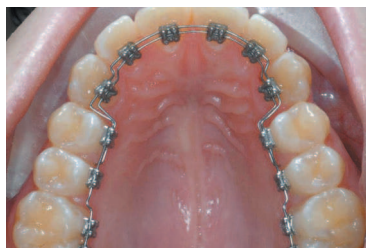
40 - *Attacchi estetici*



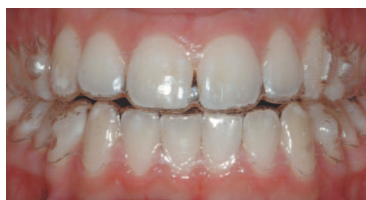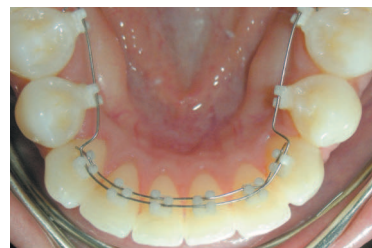
41 - *Elastici intermascellari*



42 - *Catenelle elastiche*



43 a,b - *Apparecchio linguale in acciaio e in zirconia*



44 - *Allineatori trasparenti*



**N**ormalmente no. La terapia può recare un lieve fastidio subito dopo il posizionamento, a causa della forza di tensione tra filo e bracket. Inoltre la presenza di attacchi metallici a contatto con labbra e guance può causare piccole lesioni o afte; generalmente dopo alcuni giorni il paziente si abitua e il fastidio scompare. L'ortodontista può consigliare l'applicazione di cera ortodontica sui brackets o prescrivere medicinali lenitivi appositamente formulati.

In alcune fasi di attivazione dell'apparecchio è possibile sentire un leggero fastidio che dura qualche giorno; se non sopportabile può essere controllato con comuni farmaci antinfiammatori.

### **Durata variabile**

La durata complessiva della terapia ortodontica è variabile: dipende dalla gravità delle malocclusioni, dall'età del paziente e dal grado di collaborazione. Il trattamento in ortodonzia intercettiva può avere durata di circa 1-2 anni, la terapia in dentizione permanente può durare dai 6 mesi nei casi più semplici ai 2 anni ed oltre per quelli più complessi. L'ortodontista, sulla base della visita e dei records iniziali, è in grado di comunicare al paziente una tempistica e una durata approssimativa degli interventi.

**I**n genere i controlli sono mensili. In certi momenti e in situazioni particolari la cadenza tra un controllo e l'altro può essere anche variata. La durata dell'appuntamento dipende dalle procedure che deve attuare il clinico: può quindi variare da un minimo di 10 minuti fino ad un'ora ed oltre. È assolutamente controindicato e nocivo iniziare una cura ortodontica se non vi è una condizione di salute dento-parodontale ed un'igiene ottimale (assenza di contaminazione batterica, di infiammazione e di sanguinamento gengivale). Tutte le carie attive ed i problemi parodontali (che riguardano il tessuto di supporto del dente) devono essere curati prima dell'inizio del trattamento ortodontico.

**P**rima di ogni trattamento ortodontico è necessario effettuare una o più sedute di igiene orale durante le quali il paziente viene istruito sulle modalità per conseguire e mantenere il controllo della placca durante l'applicazione dei dispositivi ortodontici.

### **Costi variabili**

È sempre molto delicato affrontare l'argomento del costo delle prestazioni professionali a causa di tutte le variabili che possono intervenire. Dipende da numerosi fattori, tra cui la gravità della malocclusione, l'età del paziente, la durata della terapia e il prestigio del professionista. Prendendo in considerazione la media degli onorari, con ovvia approssimazione, il preventivo per una cura ortodontica di un bambino si avvicina alla spesa per uno scooter di piccola cilindrata, e quella di un adulto al costo di una moto di media cilindrata. In genere il pagamento viene dilazionato nel corso della cura. Il Servizio Sanitario Nazionale prevede presso le strutture Ospedaliere la cura ortodontica per le cosiddette "fasce deboli" (famiglie

**È doloroso il trattamento ortodontico?**

**Quanto dura un trattamento ortodontico?**

**Quanti controlli bisogna fare durante un trattamento?**

**Sedute di igiene orale**

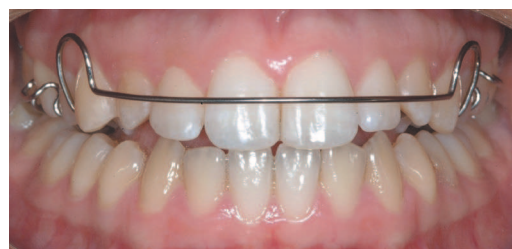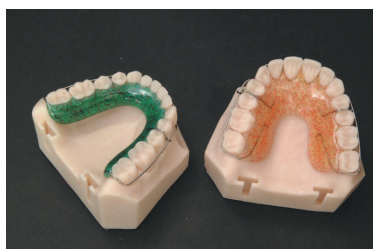**Quanto costa un trattamento ortodontico**

## Cosa è la contenzione ortodontica?

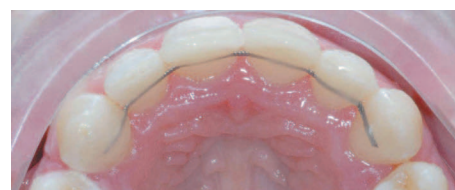
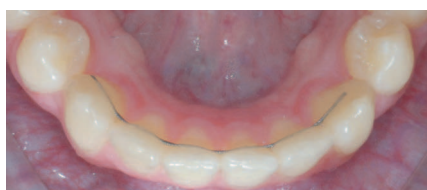
con basso reddito) o per malocclusioni particolarmente gravi (disgnazie). Una trattamento precoce, comunque, permette un minor dispendio economico.

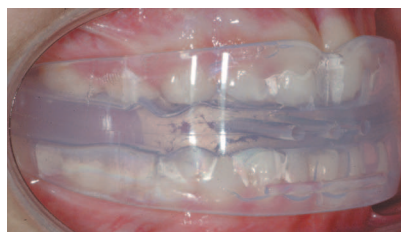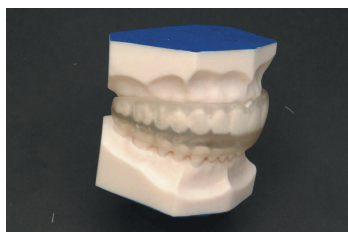Terminata la fase attiva di trattamento con la rimozione delle apparecchiature ortodontiche, viene consegnato ed applicato il **dispositivo di contenzione** più idoneo (fig.45-46-47). Questo ha lo scopo di stabilizzare i denti nella posizione acquisita dopo la terapia attiva, permettendo alle strutture ossee, ai denti ed ai muscoli di adattarsi a questa nuova situazione. La durata della contenzione varia in rapporto all'età ed alla gravità della disarmonia: in genere è di 3-5 anni ed è di estrema importanza perchè evita movimenti non desiderati, definiti recidiva. I denti possono comunque muoversi in ogni momento della vita, indipendentemente dal fatto di essere stati sottoposti o meno a trattamento ortodontico. Per questo non è possibile assicurare che i denti rimangano in posizione corretta per sempre; in alcuni casi, con l'interruzione della contenzione si determinano disallineamenti dentali da ritenersi fisiologici, specie a carico dei denti anteriori inferiori, che a loro volta influenzano i superiori. Per questo motivo, in molti casi può essere consigliabile una contenzione a lungo termine o a tempo indeterminato.



45a,b - Dispositivi di contenzione rimovibili



46a,b - Contenzione fissa tradizionale inferiore e superiore



47a,b - Posizionatore



**E'** idea comune che gli apparecchi ortodontici siano solo per bambini o adolescenti. In realtà non c'è limite d'età per il trattamento, poiché l'età adulta non rappresenta una controindicazione al trattamento. Anzi, negli ultimi anni l'ortodonzia si è sempre più specializzata nel trattamento dell'adulto, poiché, nella moderna ottica di trattamenti multidisciplinari, l'ortodonzia ha acquisito un peso sempre maggiore nelle complesse riabilitazioni protesiche e implantari, anche grazie alla possibilità di utilizzare apparecchiature estetiche o invisibili, più apprezzate dagli adulti. Per ciò che riguarda invece la modulazione della crescita delle ossa del viso, questa è possibile solo in fase di sviluppo, quindi fino a circa i 14 anni. Le possibilità terapeutiche nel paziente in età evolutiva sono dunque maggiori rispetto al paziente che ha terminato la crescita:

- nel paziente in crescita è possibile correggere le problematiche dentarie, modificare i modelli neuro-muscolari deputati al controllo delle funzioni ancora in fase di sviluppo e stimolare i centri di crescita e le suture
- nel paziente adulto è possibile correggere efficacemente la sola componente dentaria, mentre le alterazioni dello scheletro più complesse si possono risolvere solo attraverso un intervento di chirurgia maxillo-facciale.

Il successo clinico in ortognatodonzia è il risultato di una corretta diagnosi e di un adeguato piano di trattamento e consiste nel miglioramento della salute orale, della funzione masticatoria, del sorriso e dell'estetica del volto.

**Fino a che età è possibile applicare un dispositivo ortodontivo?**

**CONCLUSIONE**

**I Edizione Anno 2001 a cura di:**

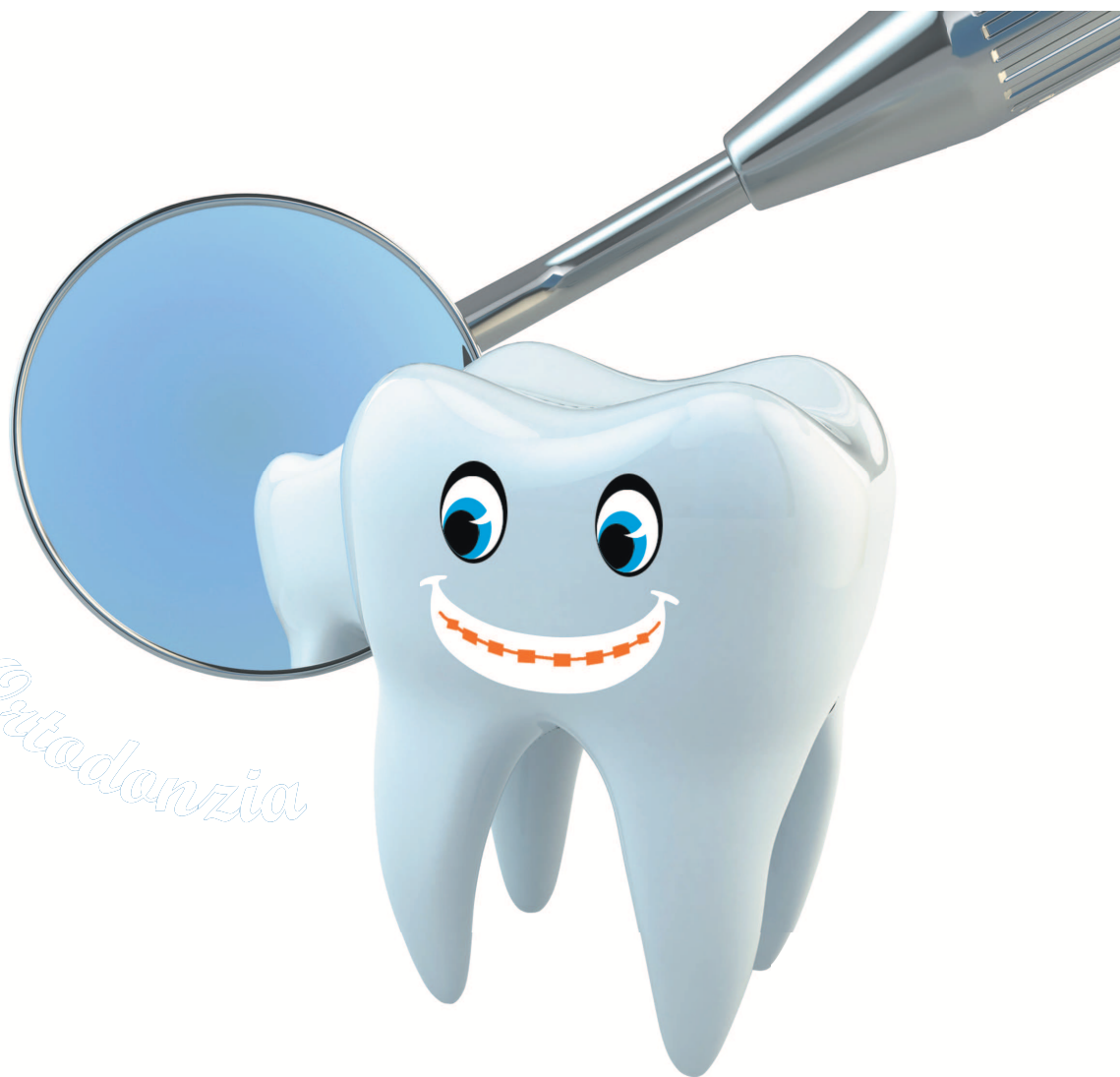Roberto Conte, Paola Cozza, Marilù DiMatteo, Claudio Lanteri, Luca Levrini, Massimo Ronchin, Raffaele Olivotto.

**II Edizione Anno 2014 a cura di:**

Matteo Beretta e Fabio Federici Canova.

29

*Prevenzione in Ortodonzia*



30

Ogni bambino fra i 3 e i 6 anni dovrebbe essere sottoposto a **visite regolari dall'ortodontista**. Si potranno così intercettare le gravi malocclusioni su base scheletrica, che, se **trattate precocemente**, potranno essere risolte o notevolmente migliorate. **Sane abitudini** di igiene orale e cure ortodontiche eseguite da **professionisti qualificati** portano benefici che **durano nel tempo** e conducono ad una bocca sana e ad un'estetica ottimale del **volto e del sorriso**.



ERROR: undefined  
OFFENDING COMMAND: get

STACK:

/0  
-dictionary-  
1